Aus dem Zahnärztlichen Institut der Universität Tübingen
Vorstand: Professor Dr. H. Peckert

Resorptionserscheinungen an Wurzeln bleibender Zähne

Inaugural-Dissertation
zur Erlangung der Doktorwürde der Zahnheilkunde
einer Hohen Medizinischen Fakultät
der Eberhard-Karls-Universität
zu Tübingen

Vorgelegt von
Willy Spriegel
aus Stuttgart

1934

Buchdruckerei des Tübinger Studentenwerks

Dekan: Professor Dr. Albrecht

Berichterstatter: Professor Dr. Peckert

Zum Druck genehmigt

von der Medizinischen Fakultät der Universität Tübingen

Tag der mündlichen Prüfung:

26. Januar 1934.

Meiner Mutter gewidmet!

Digitized by the Internet Archive
in 2026

https://archive.org/details/IA40153309_0038

Was sind Resorptionserscheinungen? Was versteht man unter Resorption? Die Pathologie (Dietrich) meint damit die Vorgänge der Aufnahme krankhaften Materials. Im einzelnen führt Dietrich etwa folgendes aus: „Viele Körperzellen bewahren die Fähigkeit der Aufnahme von Stoffen und ihrer Verarbeitung, sobald die Aufforderung an sie herantritt. Man stellt diese außerhalb der Verdauungswege ablaufende Verarbeitung als parenterale Verdauung der gewöhnlichen enteralen Verdauung gegenüber. Wir haben die Aufnahmevorgänge an bestimmten Stellen, an denen sich krankhaftes (körperfremdes) Material findet, die örtlichen Resorptionsvorgänge, von solchen zu unterscheiden, die sich bei einer Verbreitung des Materials im Körper, vor allem im Blut- und Lymphgefäßsystem abspielen, die allgemeinen Resorptionsvorgänge." Für unser Thema sind jedoch nur die örtlichen Resorptionsvorgänge von Wichtigkeit. „Daß Zellen allerlei Stoffe, Fremdkörper oder Zerfallsprodukte aufnehmen können, ist lange bekannt. Es entstand so die Lehre von der Phagozytose (Metschnikoff) mit einseitiger Beziehung auf die Abwehr bakterieller Infektionen. Aber erst die Beobachtung der Aufnahme von Farbstoff (Vitalfärbung) in bestimmten Körperzellen und die daran anschließenden Untersuchungen über das Schicksal von allerlei körperfremden Substanzen lenkte wieder die Aufmerksamkeit auf die zellulären Leistungen der Stoffaufnahme und der Stoffverarbeitung, die heute im Mittelpunkt der Forschung stehen. . . . Im normalen Stoffwechsel geschieht dies von bestimmten Zellen, die Aschoff als ein System zusammengefaßt hat, dem retikulo-endothelialen Stoffwechselapparat." Es dürfte wohl im einzelnen bekannt sein, welche Zellengruppen dazu gehören, sowie daß im weiteren Sinne Aschoff die Wanderzellen des Bindegewebes, die Histiocyten dazu rechnet. Treten nun erhöhte Arbeitsleistungen an den Körper heran, so erweitert sich der Kreis der dazu gehörenden Zellgruppen, es treten weitere Zellen hinzu und nehmen die gleichen Fähigkeiten an. „Daraus ergibt sich, daß die zur Resorption befähigten Zellen über den engeren Kreis des retikulo-endothelialen Stoffwechselapparates hinaus je nach der Beanspruchung (Funktionslage) durch funktionelle Anpassung und Ausgestaltung aus entwicklungsfähigen Zellen des Gefäßbindegewebsapparates (Mesenchyms) gebildet werden. Siegmund faßt diese Zellen als aktives Mesenchym zusammen." . . . . . „Zwar können auch Epithelzellen Stoffe . . . speichern, doch liegt die Aufräumung von Abbauprodukten und fremdartigem Material hauptsächlich Zellen ob, die zum aktiven Mesenchym im weitesten Sinne zu zählen sind. Diese sind:

1. Die einkernigen Gewebswanderzellen (Histiocyten, Gewebsmakrophagen).
2. Die mehr- und gelappkernigen Zellen (Leukocyten) werden auch als Mikrophagen den einkernigen Wanderzellen gegenübergestellt.
3. Die kleinen einkernigen Zellen, ausgezeichnet durch dichten Kern und geringes basophiles Protoplasma, die Lymphocyten, werden hauptsächlich in allen Lymphknötchen und Lymphknoten (Lymphdrüsen) gebildet und finden sich in geringerer Zahl im Blute.
4. Riesenzellen (vielkernige Zellen) können durch Verschmelzung von Zellen entstehen, meist aber durch amitotische Kernteilung und Protoplasmavergrößerung. . . .

Aus dieser Zusammenstellung geht hervor, daß die Vorgänge der Aufnahme (Resorption) und Wegschaffung (Remotion) von fremdartigem und zerfallenem Material in mannigfacher Weise mit Zellansammlungen und Aenderungen des Gewebsaufbaues einhergehen. Wir sprechen von einfachen Resorptionsvorgängen dann, wenn sie ohne weitergehende Reaktion am Gefäßsystem verlaufen, und sich am Gewebe selbst nur abgelaufene Veränderungen erkennen lassen. Sie sind dann auch im ganzen geringfügig. Sind sie dagegen mit anderen Erscheinungen an den Gefäßen und mit noch fortbestehenden Störungen in den Geweben verbunden, so bilden sie eine Teilerscheinung eines zusammengesetzten Vorganges, der Entzündung."

Welche von diesen Zellen sind aber nun hauptsächlich an den sich an den Zähnen abspielenden Resorptionserscheinungen beteiligt?

Auf alle Fälle steht fest: Der Abbau ist nach Ansicht aller Pathologen ein zellulärer, d. h. er ist durch Osteoklasten bedingt, die aber nicht ausschließlich Riesenzellen sein müssen. Nach Siegmund sind die Osteoklasten Abkömmlinge der Gefäßwandzellen; im allgemeinen wird für sie die mehrkernige Riesenzellnatur als typisch angesehen.

Zur Erklärung der Resorption an Zahnwurzeln

Im einzelnen unterscheidet man zur Erklärung der Resorption an Zahnwurzeln heute nach Euler drei Richtungen; soweit angängig, werde ich mich an die Ausführungen Eulers halten. Dieselben sind:

1. Plantattheorie

Ihre wesentlichsten Vertreter sind Gottlieb, Orban u. Kotanyi.

Gottlieb schreibt: „Man findet . . . unter physiologischen Verhältnissen an der Wurzeloberfläche nur Anbau. Jeder Abbau an der Wurzeloberfläche bedeutet schon eine Störung des physiologischen Geschehens, die je nach dem Umfang und der Dauer mehr oder weniger funktionelle Störungen bewirken kann." Weiter führt er aus: „Abgebaut werden alle die

Stellen, die mauserungsreif sind. Angebaut wird überall da, wo ein funktioneller oder sonstiger Reiz auf reaktionsfähigen Boden fällt." Er glaubt, daß der dicht nebeneinander herlaufende An- und Abbau unter Zugrundelegung des Mauserungsgesetzes leichter zu erklären ist.

Zu der Vorstellung Gottliebs, daß der Zahn ein Plantat ist, bemerkt Kotanyi folgendes: „Als solches steht das Plantat zu dem umliegenden Bindegewebe in einem gewissen Verhältnis, welches abhängig ist von der Qualität des Plantats und dem Zustand des Gewebes. Es kann in einem indifferenten Verhältnis zum Bindegewebe stehen, oder die Bildung von Osteoklasten und Osteoblasten anregen."

2. Gesteigerter Blutdruck. (Pommer, Lang, Bauer)

Nach Pommer gibt es nur eine zelluläre Resorption, deren Produkt die verschieden tiefe Howship'sche Lakune ist. Die Howship'schen Lakunen können sich auch ohne Osteoklasten und ohne jeglichen Anbau als Befunde unvollständiger lakunärer Resorption darbieten. Im Anschluß daran ist die Ursache der Resorption in einer Steigerung des Blutdrucks, besonders im Gebiet der kollateralen Gefäße zu suchen. Dadurch ist dann eine quantitative und qualitative Aenderung der Gewebsflüssigkeit sowie eine Erhöhung des Gewebsdruckes bedingt, die den zellulären Abbau auslöst.

Lang und Bauer stellen sich ganz hinter die Annahmen Pommers. Bauer erweitert die Pommer'sche Lehre noch ein wenig, indem er sagt: „Neben den funktionellen Momenten (Erhöhung des Gewebsdrucks), denen eine Hauptbedeutung zuzuschreiben ist, kommen unter pathologischen Verhältnissen die entzündlichen und irritativen bzw. kombinierten komplexen Einwirkungen für die An- und Ablagerung in Betracht, . . . wobei vermerkt werden muß, daß sich unter pathologischen Verhältnissen die Funktion auch als schädigende Reizwirkung geltend machen kann, wie wir es bei der sogenannten „Alveolar-Pyorrhoe" (Paradentitis) beobachten können."

3. Resorptive Entzündung. (Siegmund-Weber)

Siegmund vertritt die Anschauung, daß Abbauprozesse innerhalb des Rahmens physiologischer Regulation deutlich entzündlichen Charakter haben, da die Ausbildung des Knochen abbauenden Resorptionsgewebes aus dem ortsständigen retikulären Bindegewebe vollständig jeder anderen örtlichen mesenchymalen Gewebsaktivierung im Verlauf von Auffaugungsprozessen entspreche. Das Auftreten aubbaufähiger, dystrophischer Gewebskomplexe an Stellen herabgesetzter Gewebsqualität hält Siegmund für außerordentlich wichtig. Denn nach ihm treten Resorptionserscheinungen nur im Bereich von Entzündungen auf. Das Primäre ist dabei der intensiv gestörte Gewebsstoffwechsel und die veränderte funktionelle Beanspruchung infolge des veränderten Gewebsdruckes. Die Folge ist eine Schädigung des Knochengewebes selbst, und dadurch werden die abbauenden zellulären Leistungen ausgelöst. Denn Siegmund sagt: „Aus sich heraus ist das Bindegewebe in der Um-

Abb. 1



Abb. 2



Abb. 3

gebung des Knochens nicht befähigt, resorptive Leistungen auszuüben. Es bedarf dazu einer Aktivierung, die (wie andernorts) zustandekommt durch das Angebot abbaufähigen Materials." Im einzelnen setzen sich die histologischen Vorgänge folgendermaßen zusammen: „Gefäßhyperämie, Bildung eines Abbaugewebes aus der Gefäßwand, Vermehrung des Bindegewebes durch Neubildung von Fasern. Alle akut verlaufenden Resorptionen an Zahn und Knochen verlaufen unter demselben Bilde. Nur wenn der Vorgang einen außerordentlich chronischen Verlauf nimmt, fehlt im allgemeinen die Hyperämie, aber der Bindegewebsneubildung geht die Vermehrung von Kapillarsprossen in eindeutiger Weise parallel. Alle diese histologisch faßbaren Veränderungen liegen nun, wie hier betont werden muß, in der Richtung derjenigen Reaktion des Gefäßbindegewebsapparats, die wir Entzündung nennen. Insofern sind alle Resorptionsvorgänge einheitlich und als resorptive Entzündung zu bezeichnen."

Nicht versäumen möchte ich die Ansicht Peckerts über das resorbierende, gefäßführende Bindegewebe, bzw. über die, die Resorption auslösenden Zellen und Zellformen, auszuführen. Nach ihm (Williger hat es ähnlich beschrieben), setzt es sich aus typischem Granulationsgewebe zusammen; die großen Zellformen mit den großen granulierten Kernen beherrschen das Bild. Spindelförmige Zellen, auch polymorphkernige Zellen sind da und dort eingestreut.

Wie aber verlaufen nun nach all diesen theoretischen Erörterungen die Resorptionsprozesse an einer Wurzel? Schon oben wurde erwähnt, daß nach Ansicht aller Pathologen der Abbau ein zellulärer d. h. durch Osteoklasten bedingter ist.

Durch die Tätigkeit der Riesenzellen wird an der zur Resorption verurteilten Wurzel des Zahnes Zement, ja sogar Dentin manchmal bis zur Pulpa abgebaut. Es entstehen die unverkennbaren Howship'schen Lakunen, die reich mit Osteoklasten besetzt sind.

Abb. 1 gibt ein gutes Uebersichtsbild über die verheerende Tätigkeit der Riesenzellen, bzw. der Osteoklasten. Das Präparat stammt von einem ersten Prämolaren eines 21jährigen Mannes. Der P_1 stand 10 Wochen in unmittelbarer Nähe einer Unterkieferfraktur. Auf dem Bild ist deutlich zu sehen, wie durch die Tätigkeit der Osteoklasten die Zahnsubstanz gewissermaßen angenagt wird und so die Howship'schen Lakunen entstehen. Bei dieser lakunären Resorption ist auffallend, daß die Wurzel nicht wie gewöhnlich vom Apex her, sondern mehr von der Seite der Resorption unterworfen wurde. Außer den hier besonders deutlich zu erkennenden Howship'schen Lakunen ist das um die Wurzel herum sich noch befindende periodontale Gewebe zu sehen. Die klinische Ursache der Resorption dürfte in diesem Falle in dem erfolgten Trauma zu suchen sein.

Abb. 2 und Abb. 3 stammen von einem rechten unteren Eckzahn, der sich ein Jahr lang neben einem osteomyelitischen Herde befand.

In Abb. 2 sind wiederum die Howship'schen Lakunen, die reich mit Osteoklasten besetzt sind, sehr schön zu erkennen. Zu beachten ist ferner, daß die Lakunen und damit auch der Resorptionsprozeß bereits bis ins Dentin hineinragen. Es dürfte sich also hier schon um einen vorgeschrittenen Prozeß handeln.

Abb. 3, eine stärkere Vergrößerung von Abb. 2, ist deshalb bemerkenswert, weil sich hier bereits die ersten Anzeichen einer beginnenden Apposition bzw. Reparationen erkennen lassen, insofern, als hier aus der Grundsubstanz zahlreiche parallel angeordnete Fasern hervortreten, die an der Resorptionsoberfläche ansetzen. Die klinische Ursache dieses Falles dürfte die mit der Osteomyelitis verbundene Entzündung sein. Wie lange bei beiden Fällen der Resorptionsprozeß bestand, läßt sich nicht ohne weiteres sagen.

Doch nun zu den klinischen Ursachen der Resorption! Durch welche klinischen Momente können an der Wurzel bleibender Zähne Resorptionserscheinungen ausgelöst werden? Gottlieb hat in seinem Buch „Die Ver-

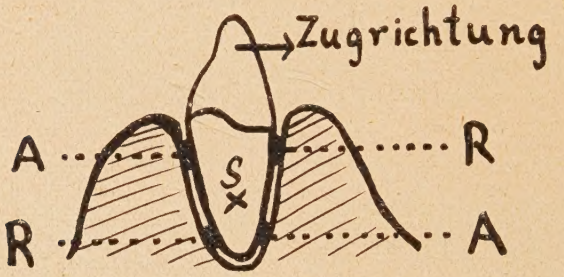

Abb. 4: S · Schwerpunkt des Zahnes R · Druckpunkte, also Resorption
A · Entlastung, also Anbau

änderungen der Gewebe bei übermäßiger Beanspruchung der Zähne" das Ergebnis einer ganzen Reihe von Versuchen zum Teil an Hunden, zum Teil an Affen niedergelegt. Seine wesentlichsten Resultate sind: „Bei jeder seitlichen Krafteinwirkung gibt das periodontale Bindegewebe nach, also wird die Breite des Periodontalspaltes geändert. Sie wird auf der Druckseite kleiner, auf der Zugseite größer. Jede Verengung hat Resorption, jede Verbreiterung hat Anbau zur Folge".

Abb. 4 stammt aus oben genanntem Buch und zeigt in anschaulicher Weise, wie sich der Verfasser die Ursache der Resorption durch Trauma vorstellt.

Als allgemein gültig kann er jedoch oben erwähnten Satz nicht aufstellen, denn in seinen weiteren Ausführungen bringt er sofort eine Einschränkung, indem er feststellt, daß, wenn bei einem funktionierenden Zahn eine Verschmälerung der Periodontalbreite durch Druck auf den Zahn eintritt, bis zu einem gewissen Grad der Verschmälerung keine Resorption eintritt.

Auf die Frage, ob Zahnsubstanz als Knochen oder etwas Besonderes aufzufassen ist, gibt Gottlieb die Antwort, daß die biologischen Verhältnisse einer Zahnoberfläche andere sind als an der Knochenoberfläche. Und er kommt zu dem Schluß, daß mit Sicherheit ein differentes Verhalten zwischen Zahnoberfläche und Knocheninnenwand bestehe. Die beste Erklärung hierfür gibt Gottlieb selbst: „Wohl ist der Periodontalraum in der Regel nicht nur gegen die Zahnoberfläche, sondern auch gegen den Knochen durch eine ziemlich geschlossene Wand von Hartsubstanz begrenzt. Am Knochen finden sich immer wieder Eingänge zu den Markräumen. Wird nun ein Periodontalabschnitt unter Druck gesetzt, so setzt nicht nur eine Resorption an der Alveoleninnenwand ein, sondern fast gleichzeitig eine solche an den Wänden der dahintergelegenen Markräume. Es ist klar, daß auf diese Weise mehr Substanz weggeschafft wird, als vom Zahn, wo eine kompakte Substanz vorliegt, die nur von einer Fläche her abgebaut werden kann." Soweit seine Versuchsergebnisse auf Druck.

Bei einer Reihe anderer Versuchstiere setzte er durch sinnreich erdachte Maschinen die Zähne einer seitlichen Belastung aus, er beanspruchte die Zähne also auf Zug und bekam wirklich bemerkenswerte Ergebnisse. Er fand nämlich, daß hier die Resorptionsvorgänge noch viel mehr anders ablaufen würden wie am Knochen. Im einzelnen führt er aus: „Für das Zement ist es charakteristisch, daß lebenslängliche Apposition an der Oberfläche stattfindet. Bei gesteigertem Druck kann die Apposition gehemmt werden. Im Verhältnis zum Knochen besteht ein differentes Verhalten der Zahnoberfläche sowohl auf Druck wie auf Zug. Daraus sowohl wie aus der Tatsache der physiologisch auch unter relativ ungünstigen Umständen anhaltenden Zementapposition ersehen wir, daß die Wurzeloberfläche mit einer Potenz ausgerüstet ist, die die ursprüngliche Form der Wurzel davor bewahrt, durch Einflüsse von Druck und Zug einer allzu großen Veränderung zu unterliegen." Zusammenfassend erklärt er: „Je länger eine kontinuierliche Kraft wirkt, desto geringer muß sie sein, wenn sie den Zahn vor Resorption bewahren soll. Jede Resorption muß als gefahrdrohend für den Zahn betrachtet werden, denn eine in das Innere des Zahnes vorgedrungene Resorption kommt besonders bei älteren Individuen nicht so leicht zum definitiven Stillstand. Die Erhaltung einer intakten Wurzeloberfläche muß als Ideal angesehen werden."

Andere Autoren sind der Ansicht, daß der Abbau von Hartsubstanzen durch ein Angebot abbaubedürftigen Materials eingeleitet wird. Sie machen also die Qualität der Hartsubstanzen für die Resorption verantwortlich (Siegmund). Pommer dagegen konnte die morphologischen Befunde, daß die Resorption in kalklosem und kalkhaltigem Knochen auffallend in verschiedener Weise fortschreitet, mit der Drucktheorie nicht in Einklang bringen und hat es für diesen Fall offen gelassen, ob man als Erklärung die verschiedenen Qualitäten der Hartsubstanz heranziehen muß.

Daß bei orthodontischen Maßnahmen Resorptionen auftreten, ist für eine Reihe von Verfassern selbstverständlich. Aber auch hier prallt das Für und Gegen der Meinungen heftig aufeinander. Gottlieb macht den Grad der Verkalkung für die einsetzende Resorption verantwortlich. Je mehr organische Substanz das Hartgewebe enthalte, desto geringer sei die Gefahr der Resorption. Münch dagegen steht auf dem Standpunkt, daß die resorptiven Prozesse mit dem zeitlichen Beginn unserer orthodontischen Eingriffe in Zusammenhang stehen, daß nämlich bei Zähnen, deren Wurzelwachstum noch nicht abgeschlossen ist, ein Aufhören des Wachstums eintritt und sogar noch Resorption an den schon bis zu einem gewissen Grade ausgebildeten Wurzeln auftrate.

Schwarz nähert sich mit seiner Meinung der Gottlieb'schen Drucktheorie indem er feststellt: „Durch zu starke Krafteinwirkung zerreißt der apikale Faserzug. Ist dieser zerstört, vermögen schon geringe Kräfte ein Anpressen der Wurzel an die Alveolarwand zu bewirken, wodurch es dann leichter zu Einschmelzungen kommt."

Kronfeld-Mueller, die einen Fall mit hochgradiger generalisierter Resorption von Anfang an verfolgt haben, sind auf Grund desselben zu der Ansicht gekommen, daß bei jeder Resorption irgend eine Stoffwechselstörung (in ihrem Fall eine Funktionsstörung der Leber) in Erwägung gezogen werden muß. Dasselbe bestätigt Ketcham; er macht nicht bloß zu schnelle Krafteinwirkung, sondern auch eine Stoffwechselstörung für die Resorption verantwortlich. Er sagt nämlich: „Da die Resorption oft auch in Fällen stattfindet, in denen man bemüht war, alle dazu reizenden Faktoren auszuschalten, so ist es möglich, daß eine bis jetzt noch unbekannte Empfänglichkeit für pathologische Prozesse durch mechanische Mittel vorliegt. Die gewöhnlich mangelhafte Diät der meisten orthodontisch behandelten Patienten dürfte durch Mangel an Kalkzufuhr die Resorption ebenfalls begünstigen."

Oppenheim verwirft dies alles; er steht auf dem Standpunkt, daß bei sachgemäßer orthodontischer Behandlung man Resorption so gut wie ganz ausschalten kann. In seiner Zusammenfassung kommt er zu folgendem Ergebnis:

1. Bis heute kann kein Moment für Resorption mit Sicherheit verantwortlich gesprochen werden.
2. Es gibt keine Zähne, die eine besondere Disposition für Resorption haben.
3. Ob der Calciumphosphatstoffwechsel etwas mit dieser Frage zu tun hat, müssen erst entsprechende Untersuchungen beweisen.

Als Ueberleitung zu den mir von Herrn Professor Peckert liebenswürdigerweise zur Verfügung gestellten Fälle möchte ich noch kurz die klinischen Ursachen der Resorption, zusammengestellt nach Euler wiedergeben. Als klare Ursache für die Resorption bezeichnet er:

1. Traumatische Schädigung der Wurzelhaut und Hartsubstanzen
2. Frakturen
3. Wurzelfüllmaterialien
4. Retinierte Zähne
5. Tumoren.

Zu Nr. 5 hat Euler folgendes zu bemerken: „Bei Karzinom und Sarkom hört die Resorption der Wurzel in der Regel dann auf, wenn die Tumormassen mit der Hartsubstanz der Zähne in unmittelbare Berührung treten. Offenbar werden die Osteoklasten nicht von den Geschwülsten selbst, sondern von ihrem Stützgewebe geliefert. Indessen findet man auch bei den Tumoren oft dicht neben Resorption vorübergehende Apposition, allerdings nur unter der Voraussetzung, daß noch reifes Bindegewebe vorhanden ist."

Dieser Euler'schen Einteilung möchte ich gerne die Einteilung von Zemsky gegenüberstellen. Nach ihm tritt Resorption auf:

1. Bei Milchzähnen
   a) Wenn Keime der permanenten Zähne vorhanden sind.
   b) Wenn diese Keime fehlen.
2. In Verbindung mit Pulpastörungen.
   a) Granulome
   b) Cystische Degenerationen
   c) Wurzelkanalbehandlungen.
3. Bei Nekrose der Kiefer als Folge akuter Osteomyelitis.
4. Bei Replantationen von Zähnen.
5. Bei Wurzelresectionen.
6. Bei nicht durchgebrochenen und verlagerten Zähnen oder bei den durch sie influenzierten Nachbarzähnen.
7. Bei Trauma.
   a) bei ungeeigneten prothetischen Arbeiten
   b) bei Malokklusion
   c) bei orthodontischer Behandlung.
8. Bei gut- und bösartigen Geschwülsten.
9. Bei periodentalen Störungen und diffuser Atrophie.

Es folgen nun die Untersuchungsbefunde der mir größtenteils von Herrn Professor Peckert zur Verfügung gestellten Fälle.

Abb. 5

Fall 1. Die Krankengeschichte zeigt folgendes Bild: Im Jahre 1926 ist dem 15 Jahre alten Patienten J. B. aus H. von seinem Bruder mit einer Gartenharke durch Unvorsichtigkeit ein Stück der Krone des linken oberen 1. Schneidezahns abgeschlagen worden. Gleichzeitig verschluckte er den ebenfalls herausgebrochenen linken oberen 2. Schneidezahn. Nach anfänglicher starker Lockerung wurde der $\frac{1}{1}$ mit der Zeit wieder fest. Vor etwa einem Monat prallte er beim Fußballspiel mit einem anderen Spieler zusammen, und es zeigte sich danach wiederum eine Lockerung des linken oberen 1. Schneidezahns. Auch trat eine stärkere Blutung auf. Irgend welche sonstigen Beschwerden hat er mit dem Zahn nicht gehabt.

Eine nähere Untersuchung des Mundes ergab, daß von der Krone des oberen mittleren Schneidezahnes schätzungsweise ein Drittel abgeschlagen ist. Der Zahn ist vollkommen schwarz und hat auf der Gaumenseite eine kleine Amalgamfüllung. Der Zahn ist leicht gelockert. Das Röntgenbild zeigt eine kolossal weitgehende Resorption vom Apex her. Die Ursache derselben ist hier in dem Trauma und der nachfolgenden Fraktur zu suchen.

Abb. 6

Fall 2. Die Patientin B. B., geb. 4. 8. 1904 kam am 16. 3. 1933 in die Poliklinik des zahnärztlichen Institutes. Sie gab an, vor einem halben Jahr einen Stoß gegen die Schneidezähne bekommen zu haben. Seit drei Monaten bemerkt sie die immer mehr zunehmende Lockerung des linken oberen 2. Schneidezahnes. Auf weiteres Befragen gibt sie an, daß der Zahn vor zweieinhalb Jahren wurzelbehandelt worden sei. Der Mundbefund ergab eine starke Lockerung des linken oberen 2. Schneidezahnes, dagegen war der linke obere mittlere Schneidezahn verhältnismäßig fest. Das Röntgenbild zeigt ebenfalls eine weitgehende Resorption der Wurzel vom Apex her. Was in diesem Falle die Resorption ausgelöst hat, dürfte nicht ganz leicht sein, festzustellen. Sicher ist jedoch, daß beide Umstände, sowohl die Wurzelfüllung wie auch das Trauma an der Resorption mitschuldig sind.



Abb. 7

Fall 3. Bei der 57jährigen Patientin R. S. aus T., die wegen verschiedener Erkrankungen ihres Zahnsystems (darunter auch eine Alveolar-Pyorrhoe in die Poliklinik des zahnärztlichen Institutes kam, fiel zuerst bei der Befundaufnahme der Mangel jeglicher Mundpflege auf. Auf Befragen gab sie an, daß sie schon seit einigen (5—6) Wochen eine Eiterung im unteren Frontzahngebiet gehabt hätte. Das Röntgenbild zeigt an dem unteren rechten

Eckzahn eine Hyperzementose, während der zweite untere rechte Prämolar eine Wurzelresorption aufweist. Welcher Umstand im Einzelnen zu dieser Resorption geführt hat, läßt sich ohne weiteres nicht sagen, vielleicht, daß eine frühere Eiterung die Resorption ausgelöst hat.



Abb. 8

Fall 4. Hier lag folgender Befund vor: Die Patientin M. K. geb. 12. 1. 1910 in S. kam wegen starker allgemeiner Entzündung des Zahnfleisches in die Sprechstunde des Zahnarztes S. Der rechte obere erste Schneidezahn, der noch verhältnismäßig fest saß, wurde auf Wunsch der Patientin extrahiert. Es zeigte sich, daß ein großer Teil der Wurzel resorbiert war. Auf näheres Befragen teilte die Patientin mit, daß der betreffende Zahn vor ungefähr 8 Jahren wurzelbehandelt worden war. Aus der Röntgenaufnahme ist zu ersehen, daß nur noch kleinste Spuren von Zahnsubstanz vorhanden sind. Es dürfte wohl anzunehmen sein, daß diese weitgehende Resorption der Wurzel auf den Reiz des Wurzelfüllmaterials zurückzuführen ist. Eine Rückfrage bei dem betr. Behandelnden ergab, daß damals eine Jodoform-Chlorphenolpaste verwandt wurde.

Als Abschluß möchte ich noch drei interessante Fälle bringen, da hier die Resorption nicht vom Apex her, sondern von der Mitte der Wurzel gegen die Pulpa zu vorgeschritten ist.

Fall 5. Bei dem 64 Jahre alten Patienten K. B. war kein besonderer klinischer Befund zu erheben. Der 1 J war wohl ein wenig gelockert, aber irgendwelche Anhaltspunkte für die doch immerhin ziemlich starke Resorption bot der Zahn kaum. Abb. 9 zeigt eine beiderseitige Resorption der Wurzel von der Mitte her. Zement, Dentin ist ergriffen, die Pulpa noch nicht. Aus Abb. 10

Abb. 9
27. 5. 27

Abb. 10
10. 1. 33

ist zu entnehmen, daß im Verlauf der dazwischen liegenden 6 Jahre die Resorptionsvorgänge Fortschritte gemacht haben. Die Substanzeneinschmelzungen sind wesentlich größer geworden, auch dürfte jetzt schon die Pulpa in Mitleidenschaft gezogen sein, sodaß der Zeitpunkt nicht mehr fern ist, wo die Wurzel durch die Resorptionsvorgänge in zwei Teile gespalten wird.

Abb. 11

Fall 6. Im Jahre 1930 fiel der jetzt 13 Jahre alte Knabe G. J. aus dem Bett und zwar so unglücklich, daß der linke obere mittlere Schneidezahn dreimal frakturierte. Es erfolgte eine einwandfreie Wurzelbehandlung, worauf der Zahn 3 Jahre lang keinerlei Beschwerden machte. Aus kosmetischen Gründen sollte nun vor einiger Zeit auf diesen Zahn eine Jacketkrone gemacht werden. Die vorsichtshalber vorher gemachte Röntgenaufnahme zeigte die auch auf dem Röntgenbild ersichtliche weitgehende Resorption der Wurzel. Daraufhin wurde der Zahn extrahiert und die Diagnose, daß das Mittelteil der Wurzel vollkommen resorbiert ist, bestätigt. Der Zahn selbst saß außerordentlich fest, wie überhaupt das Gebiß des Knaben einwandfrei ist.

Es war hier tatsächlich die Resorption so weit vorgeschritten, daß nicht bloß Schmelz, Dentin, und die Pulpa ergriffen worden sind, sondern die ganze Wurzel buchstäblich in zwei Teile gespalten wurde.

Abb. 12

Fall 7. Der 35 Jahre alte Patient W. K. wollte sich aus kosmetischen Gründen auf den rechten oberen Eckzahn einen Stiftzahn machen lassen. Zur Vorsorge wurde eine Röntgenaufnahme gemacht und es zeigte sich Folgendes:
Der Zahn war in einwandfreier Weise wurzelgefüllt. Im apikalen Teil sind keinerlei Einschmelzungen zu sehen, aber der mittlere Teil der Wurzel ist weitgehend von der Mitte her resorbiert. Welche Umstände hier die Resorption ausgelöst haben, ist nicht leicht festzustellen. Möglich ist, daß die Wurzelfüllung einen Reiz darstellte und dadurch die Resorptionsprozesse ausgelöst worden sind. Sicher ist dies jedoch nicht.

Wodurch ist nun diese fortschreitende Resorption von der seitlichen Wurzelfläche her bedingt? Euler, der selbst einige Fälle beschrieben hat, bezeichnet sie als etwas sehr Rätselhaftes. Eine genaue Erklärung kann auch er nicht geben, jedoch unterscheidet er zwei Formen:

„Die eine ist charakterisiert durch flächenhafte Resorption mit verhältnismäßig geringer Appositionstendenz; die andere zeigt eine verhältnismäßig schmale Einbruchspforte, umso gewaltiger kann aber dann die Resorption im Innern des Zahnes sich ausbreiten." Für diesen rätselhaften Vorgang hat Euler den Namen „Idiopathische Wurzelhautwucherung" geprägt.

Auch die hier gezeigten Fälle lassen deutlich erkennen, daß es eine klinische Ursache der Resorption nicht gibt. Vielmehr sind bei den Resorptionserscheinungen als Ursachen immer die verschiedensten Umstände in Erwägung zu ziehen.

Jedenfalls sind die Resorptionserscheinungen an Wurzeln bleibender Zähne recht verwickelte. Eine eigene neue Anschauung darüber zu konstruieren, wäre schon wegen der geringen Zahl der mir vorliegenden Fälle vermessen.

Zum Schluß sei es mir gestattet, Herrn Professor Dr. Peckert für die Anregung der Arbeit wie für die Uebernahme des Referates meinen herzlichsten Dank auszusprechen, ferner Herrn Professor Dr. Wannenmacher für die Ueberlassung einiger mikrophotographischer Aufnahmen.

Literaturverzeichnis

Bauer, W.: Appositions- und Resorptionsvorgänge an Knochen und Zähnen. Stomat. Zeitschrift 1925 H. 3 S. 188.

Bauer, W.: Histologie retinierter Zähne. Erg. der ges. Zahnheilkunde. 4. Jahrg. H. 1.

Dietrich, A.: Grundriß der allgemeinen Pathologie.

Euler, H.: Resorption der Wurzel. Handwörterbuch der gesamten Zahnheilkunde Bd. 3 (L—R).

Euler, H.: Ein Fall von Pulpametaplasie. Vjschr. für Zhlkde. Bd. 3 1921.

Euler-Mayer: Pathohistologie der Zähne.

Gottlieb, B.: Appositions- und Resorptionsvorgänge an Knochen und Zähnen. Stomat. Zeitschrift 1925 H. 4 S. 375.

Gottlieb, B.: Diffuse Atrophie. Stomat. Zeitschrift 1923.

Gottlieb, B.: Paradentalpyorrhoe und Alveolaratrophie. Fortschritte der Zahnheilkunde 1930 Bd. 5.

Gottlieb, B. und Orban, B.: Die Veränderungen der Gewebe bei übermäßiger Beanspruchung der Zähne. Thiemeverlag 1931.

Grünberg, J. und Oppenheim, A.: Orthodontische Therapie. Fortschritte der Zahnheilkunde 1928, Bd. 1.

Grubrich, W.: Veränderungen an orthodontisch bewegten Zähnen. Dissertation Nr. 100 Tübingen 1931.

Hesse, G.: Zur Frage der Resorption der Milchzahnwurzeln. Deutsche Mschr. für Zhlkde. 1911 H. 10 S. 793.

Ketcham, H.: Vorläufiger Bericht über Wurzelspitzenresorption bleibender orthodontischer Zahnbewegung. Fortschritte der Zahnheilkunde 1928 Bd. 2.

Ketcham, H.: Vorläufiger Bericht über Wurzelspitzenresorption bleibender Zähne. Fortschritte der Zahnheilkunde 1928 Lit. Arch. S. 950.

Kofanyi, E.: Histologische Befunde an retinierten Zähnen. Stomat. Zeitschrift 1924 H. 11 S. 747.

Kölliker, v.: Die normale Resorption des Knochengewebes. Leipzig 1873.

Kronfeld, R.: Resorption der Milchzahnwurzel. (Vortrag, gehalten beim 8. Int. Zahnärztekongreß Paris, Aug. 1931).

Kronfeld, R.: Spielt die Qualität der Hartsubstanzen bei der Resorption eine Rolle? Stomat. Zeitschrift 1927 H. 11 S. 1099.

Kronfeld, R. und Mueller, E.: Ein Fall von generalisierter Zahnresorption. Stomat. Zeitschrift 1931 H. 3 S. 276.

Oppenheim, A.: Histologische Befunde beim Zahnwechsel. Stomat. Zeitschrift 1922 H. 10 S. 543.

Oppenheim, A.: Ueber Wurzelresorption bei orthodontischen Maßnahmen. Stomat. Zeitschrift 1929. H. 7. S. 605.

Orban, B.: Resorption and Repair on the surfare of the root. Chicago, September 1928.

Peckert, H.: Resorptionserscheinungen an einem retinierten Eckzahn. Corr. f. Zahnärzte. 1909.

Schienle, R.: Zahnretention mit besonderer Berücksichtigung von Karies und Resorptionserscheinungen. Diss. Tübingen 1933.

Siegmund-Weber: Pathologische Histologie der Mundhöhle.

Weber, R.: Zur Kasuistik der histologischen Veränderungen an retinierten Zähnen. Deutsche Mschr. f. Zhlkde. 1925.

Zemsky, J.: Root Resorption and its Clinical Signifance. New York City, March 1929.

Lebenslauf

Ich, Willy Spriegel, bin geboren in Stuttgart am 29. Oktober 1911. Dort besuchte ich das Dillmann-Realgymnasium, wo ich Ostern 1930 die Reifeprüfung ablegte.

Von S.S. 1930 bis S.S. 1931 studierte ich in Tübingen Zahnheilkunde. W.S. 1931/32 verbrachte ich an der Wiener Hochschule, begab mich S.S. 1932 wieder nach Tübingen, um im W.S. 1932/33 nochmals in Wien zu studieren. Von S.S. 1933 an war ich wieder in Tübingen, woselbst ich Oktober 1933 das zahnärztliche Staatsexamen bestand.